Lane Medical Libra

BEITRÄGE ZUR CASUISTIK

DER

OESOPHAGUS-ERKRANKUNGEN.

INAUGURAL-DISSERTATION

ZUR ERLANGUNG DER DOCTORWÜRDE

DER

MEDICINISCHEN FACULTÄT ZU KIEL

VORGELEGT VON

HEINRICH REHER,

APPROB. ARZT AUS SEGEBERG.

OPPONENTEN:

Dr. med. v. STARCK, pract. Arzt.

H. LÖHMANN, approb. Arzt.

E. RÖDIGER, approb. Arzt.

LEIPZIG,

DRUCK VON J. B. HIRSCHFELD.

1885.

Referent: Quincke. 7. Juli 1884.

Zum Druck genehmigt.

Dr. Heller, z. Z. Dekan.

Es ist eine bekannte Thatsache, dass von Seiten der Aerzte im Allgemeinen den Oesophaguserkrankungen sehr geringes Interesse zugewandt worden ist. Das ist begreiflich, wenn man bedenkt, dass ausser ihrer Seltenheit die Symptome der Speiseröhrenerkrankungen im Allgemeinen einförmig und für die Natur des pathologischen Processes wenig charakteristisch sind.

Im Folgenden sei es mir gestattet, einige Fälle von Oesophaguserkrankungen aufzuführen, denen man ein gewisses Interesse nicht absprechen darf.

Zuerst ein Fall von Oesophagusgeschwür:

I. Der 47jährige Arbeiter Langmaak, welcher mit 30 Jahren eine linksseitige Lungenentzündung überstand, sonst aber immer gesund war, führt den Anfang seiner Krankheit auf das Ende des Jahres 1879 zurück. Damals wurde er von heftigen Schmerzen im Epigastrium und häufigem Erbrechen, meist 1—3 Stunden nach der Mahlzeit befallen. Unter ärztlicher Behandlung besserte sich sein Zustand jedoch nach etwa 4 Monaten bedeutend. Im Frühjahr 1882 traten von Neuem heftige Schmerzen und Erbrechen der genossenen Speisen auf, die unter wechselnder Stärke bis zur Aufnahme ins Krankenhaus anhielten. In den letzten 10 Tagen sehr häufiges Erbrechen; das Erbrochene ist braunroth, der Stuhlgang theerartig, während der Appetit gänzlich aufhört.

Bei seiner Aufnahme am 19. Dec. 1882 finden wir Pat. von untersetzter Gestalt und starkem Knochenbau, doch mager und anämisch.

Seine Hauptbeschwerden sind Schmerzen im Epigastrium und in der Gegend der unteren Brust- und oberen Lendenwirbel; dazu häufiges Erbrechen. Die Untersuchung der Brustorgane, der Leber und Milz ergibt nichts Abnormes. Der Leib erscheint in der Magengegend aufgetrieben; man erkennt zuweilen durch die Bauchdecken hindurch die Bewegungen des Magens. Druck im Epigastrium sehr schmerzhaft. Die grosse Curvatur reicht schein-

bar bis 8 oder 9 Cm. weit unter den Nabel hinab. Die am ersten Abende erbrochene, etwa 500 Cm. haltende Flüssigkeitsmenge ist von dunkelbrauner Farbe, fadem Geruche und zeigt einen sehr mässigen Salzsäuregehalt. Mikroskopisch findet man ausser Fettkörnchen und Detritus rothe Blutkörper, Hefe und Sarcine in mässiger Menge. Der Urin ist spärlich, spec. Gewicht 1020, frisch gelassen von alkalischer Reaction, enthält kein Eiweiss. Die Zunge ist belegt, der Appetit sehr gering, der Stuhlgang angehalten. Temperatur erhöht (39), Puls weich, frequent (102).

Der Verlauf der Krankheit war im Wesentlichen folgender: Perioden eines subjectiven Wohlbefindens wechseln ab mit Perioden der heftigsten Schmerzen und des hartnäckigsten Brechreizes. Die Schmerzen, die besonders des Abends einsetzen, localisiren sich vorzugsweise im Rücken, etwa den letzten Brust- und ersten Lendenwirbeln entsprechend. Das Erbrochene bestand bald aus eben genossenen Speisen, bald aus Schleim, bald aus einer rothbraunen, meist sehr reichliche zerfallene Blutkörper enthaltenden Flüssigkeit. Der Stuhl war zeitweise theerartig; der Urin häufig nach einer stärkeren Blutung einige Tage lang alkalisch.

Im Allgemeinen ist bis Anfang Februar 1883 eine Besserung zu constatiren. Am 5. Februar findet man leichte Hypostase der Lungen mit Husten und Auswurf. Im Anschluss daran stellt sich wieder anfangs Erbrechen unmittelbar nach dem Essen, bald auch Würgen während des Essens auf, wodurch die eben genossenen Speisen mit Speichel und Schleim, doch ohne Blut wieder herausbefördert werden. Trotz dieser Schlingbeschwerden im Ganzen Wohlbefinden. Patient verbringt einige Stunden des Tages ausserhalb des Bettes.

Am 14. Febr. 1883 zum Zwecke einer Magenspülung Sondirung mit Oesophagussonden:

Eine weiche Sonde stösst 36 Cm. hinter den Zahnreihen auf Widerstand. In gleicher Tiefe bleiben am nächsten Tage grössere und kleinere Schwammsonden stecken, wogegen mit einiger Mühe die Durchführung einer 8 Mm. im Durchmesser haltenden biegsamen Sonde gelingt.

Drei Tage später lässt sich Nr. 12 (Durchmesser in Mm.) durchführen. Da die Schlingbeschwerden seit der Sondenbehandlung nachlassen, wird täglich damit fortgefahren. Dabei bessert sich, wenn auch langsam, der Kräftezustand des Patienten, sein Körpergewicht nimmt zu. Am 2. März Sonde Nr. 16 durchführbar.

Doch am 6. März stellen sich Schmerzen und Blutbrechen von Neuem ein, dazu gesellen sich profuse Durchfälle. Nach einer vorübergehenden Besserung im Anfang April erfolgt nach Auftritt mässiger Oedeme und Ascites am 21. April der Exitus letalis.

Die Section (Prof. Heller) ergibt als Hauptbefund ein ausgedehntes Gürtelgeschwür des Oesophagus. Der untere Theil des Oesophagus, 3 Cm. oberhalb der Bifurcationsstelle der Trachea beginnend, bildet eine grauweiss glänzende Fläche, welche nur von wenigen schmalen normalen Schleimhaut-Inseln und -Brücken unterbrochen wird. Durch dieses Narbengewebe scheint die Muscularis deutlich durch. Unmittelbar über der Cardia findet sich gürtelförmig um den Oesophagus, nur von einer $1\frac{1}{2}$ Cm. breiten normalen Schleimhautbrücke unterbrochen, ein die Schleimhaut und Muscularis durchdringendes, bis $4\frac{1}{2}$ Cm. breites Geschwür, welches nach hinten ein $1\frac{1}{2}$ Cm.

langes trichterförmiges Divertikel zeigt, in dessen Grunde ein etwa 3½ Cm. langes und 1½ Cm. breites Leberstück blossliegt. Am Rande des Geschwürs sind 2 kleine bläulich verfärbte Wülste sichtbar, wahrscheinlich obliterirte Gefässe. Nach unten schneidet das Geschwür an der Cardia in scharfer Querlinie ab. Die Schleimhaut des Magens ist zwar stark geröthet und gewulstet, zeigt aber nirgends Substanzverluste oder Narben.

Wir haben hier also ein Krankheitsbild, in welchem alle Symptome für ein Magengeschwür sprachen und die Behandlung dem entsprechend eingeleitet war. Anfangs Schmerzen im Epigastrium, die später nach dem Rücken hin ausstrahlten, Erbrechen, darauf Blutbrechen, blutiger Stuhl; vorübergehende Besserung, endlich Erscheinungen von Cardiastenose und Tod durch Entkräftung.

Dem entgegen nun ergibt die Section ein ganz überraschendes Resultat. Die Cardia ist nicht stenosirt, der Magen ist frei, aber wir finden ein ausgedehntes Geschwür des Oesophagus mit trichterförmiger Perforation nach der Leber.

Es fragte sich, welcher Natur war dieses Geschwür? Dass dasselbe nicht carcinomatöser Art war, ergab schon die blosse Betrachtung (Prof. Heller). Ein einfaches Geschwür oder der Genuss corrosiver Substanzen liess sich ausschliessen, einmal wegen der langen Dauer, dann wegen seiner Localisation im unteren Theile des Oesophagus, bei völliger Intactheit des oberen Theiles. Dazu kommt das Bestehen einer Anzahl kleiner Inseln und Brücken normaler Schleimhaut inmitten des Geschwürs, endlich seine Neigung zur Vernarbung im oberen Theile, während es unten an einer circumscripten Stelle zur Bildung einer trichterförmigen Tasche mit Perforation der Schleimhaut und der darunter liegenden Schichten geführt hat. Die Annahme einer postmortalen Erweichung der Speiseröhre durch den Magensaft wird durch die scharfe Abgrenzung des Geschwürs und der nebenbei bestehenden ausgebreiteten Narbe im oberen Theil zur Genüge widerlegt. Am nächsten liegt es hier, den Magensaft, ähnlich wie beim Ulcus ventriculi, mit diesem Geschwüre in Verbindung zu bringen. Ob seine verdauende Wirkung die erste Ursache war, das lässt sich schwer feststellen und ist auch gleichgültig. Ist ja doch auch für das chronische Magengeschwür nicht der erste Ausgangspunkt charakteristisch (der sowohl durch Trauma, als durch Hämorrhagie oder umschriebene Anämie bedingt werden kann[1]), sondern der Verlauf, d. h. die Unterhaltung und Vergrösserung des Geschwürs durch seine fortwährende Berührung mit dem Magensaft.

1) Quincke, Ueber die Entstehung des Magengeschwürs. Deutsche med. Wochenschrift. 1882. Nr. 6.

Dass aber diese fortwährende Berührung infolge des hartnäckigen Erbrechens zu gewissen Zeiten statthatte, dafür spricht die Krankengeschichte.

Wohl hat man früher mehrfach angenommen, dass, wie im Magen, so auch im Oesophagus durch Einwirkung des Magensaftes Geschwüre gebildet werden könnten, doch sind diese Fälle so selten, dass ihr Vorkommen selbst in neueren pathologisch-anatomischen Handbüchern bestritten wird.

Rokitansky räumt in der 3. Auflage seines Lehrbuches der pathologischen Anatomie. 1861 zwar ein dem perforirenden Magengeschwür gleiches Geschwür im unteren Theile des Oesophagus ein, freilich sei es „eine höchst seltene Erscheinung".

Birch-Hirschfeld sagt in seinem Lehrbuch der pathologischen Anatomie (1876. Seite 821): Die Angaben über das Vorkommen eines dem runden Magengeschwür analogen perforirenden Geschwüres der Speiseröhre (Reeves, Associat. med. journ. 1853) sind wahrscheinlich auf rasch zerfallende, dem Ulcus rodens der Haut analoge Carcinome zu beziehen.

Ebenso haben Zenker und Ziemssen die früher gemachten einschlägigen Mittheilungen als nicht beweiskräftig befunden.

Quincke lenkte von Neuem die Aufmerksamkeit auf diese Affection. Derselbe beobachtete 3 Fälle in Bern [1]), 1 in Kiel [2]) und macht mit Recht den Vorschlag, diese Geschwüre des Magens sowohl, wie des Oesophagus oder Duodenum, anstatt der niemals für alle Fälle zutreffenden Benennungen: Ulcus rotundum, Ulcus simplex, Ulcus perforans, mit dem gemeinsamen Namen Ulcus ex digestione zu bezeichnen.

Im ersten dieser 4 Fälle bestand das Geschwür neben primärem Ovarialkrebs und secundärem Krebs einiger anderer Organe.

Im zweiten Falle war der Tod einige Stunden nach Punction eines grossen Cystoids des rechten Ovarium erfolgt. Es fand sich die rechte Pleurahöhle mit Mageninhalt angefüllt infolge einer Perforation des Oesophagusgeschwürs.

Im dritten Falle weisen nur Narben auf das frühere Bestehen eines Magengeschwürs hin, welches auf die Oesophagusschleimhaut übergegriffen hatte.

Die mikroskopische Untersuchung ergab in allen 3 Fällen mit voller Bestimmtheit das Fehlen carcinomatöser Elemente.

---

1) H. Quincke, Deutches Archiv für klin. Med. Bd. XXIV. S. 72. 1879.

2) Derselbe, Mittheilungen des Vereins schleswig-holsteinischer Aerzte. Nr. 2 des 9. Heftes.

Für das Bestehen des Geschwürs der Zeit nach könnte man in unserem Fall zwei Zeitpunkte feststellen. Entweder man nimmt an, es sei schon bei Beginn der Schmerzen und des Erbrechens entstanden, wie es am wahrscheinlichsten ist, oder aber man nimmt die Zeit des ersten Blutbrechens als Beginn des Geschwürs; denn das wiederholte und reichliche Blutbrechen, welches man aus einem Ulcus ventriculi erklärte, lässt sich nach dem Ergebnisse der Section nicht auf eine Magenblutung, wohl aber auf eine Blutung aus diesem Oesophagusgeschwür zurückführen. Demnach hat das Geschwür mindestens 4—5 Monate bestanden.

Dass die Oesophagusgeschwüre so sehr selten vorkommen, hat wohl darin seinen Grund, dass der verdauende Magensaft nur ausnahmsweise und dann auch nur vorübergehend in den Oesophagus gelangt. Ein geschwächter Körperzustand wird jedenfalls als begünstigendes Moment zu bezeichnen sein. Dass locale Verhältnisse mit im Spiel sind, ist wahrscheinlich, bald mag es eine Knickung oder Zerrung des Oesophagus durch Nachbarorgane, bald ein unvollkommener oder Ventilverschluss der Cardia sein. Im gegebenen Falle wird man selten in der Lage sein, mit Bestimmtheit die eigentliche Ursache zu ergründen. Für die Diagnose des Oesophagusgeschwürs besteht die Hauptschwierigkeit in der Unterscheidung vom Magengeschwür. Da sind nun von besonderer Wichtigkeit den Oesophagusgeschwüren meist nachfolgende Stenoseerscheinungen, die oftmals keine wirklichen Stenosen sind, sondern Klappen- und Taschenbildungen darstellen. Eine solche Taschenbildung bietet sich uns im Falle Langmaak unter dem Bilde eine Cardiastenose; die eingeführten Sonden waren im trichterförmigen Geschwür stecken geblieben, und zwar fingen sich dicke, steife Sonden ohne Ausnahme, während dünne, geschmeidige Sonden dem Trichter, freilich erst nach Anwendung geringer Gewalt, entschlüpften und nun leicht die Cardia passirten, so dass man also mit Recht eine Cardiastenose diagnosticiren durfte.

Eine Klappenbildung finden wir in dem 4. von Quincke aus Kiel mitgetheilten Falle [1]). Ausser den Symptomen eines Magengeschwürs bestanden Erscheinungen einer klappenförmigen Oesophagusstenose. Denn während gewöhnlich Speisen sowohl, wie Sonden etwa an der Cardia ein unüberwindliches Hinderniss fanden, wurden ein anderes Mal selbst feste Speisen gut geschluckt und dicke Sonden gelangten ohne Hinderniss in den Magen; andererseits

1) Deutsches Archiv für klin. Med. Bd. XIV. 2. Heft. S. 408.

ging die Entleerung des Magens nach oben durch Erbrechen immer mit grosser Leichtigkeit vor sich.

Nach dem Tode fanden sich 2 grosse callöse Magengeschwüre; das eine, welches die Cardia ringförmig umgab, hatte etwa in einer Breite von 1½ Cm. ringförmig den unteren Theil des Oesophagus ergriffen, so dass die Oesophagus-Magengrenze nur an der Musculatur kenntlich war. In diesem Geschwüre, welches im oberen Theile flach, im unteren viel tiefer, narbiger und von der Magenschleimhaut wallartig begrenzt war, bildet ein zungenförmiger Fortsatz nach rechts vorn und unten, also gegen die kleine Curvatur hin, eine besonders tiefe Grube von 7 Cm. Länge und 3½ Cm. Breite, welche sich von der tiefstgelegenen Stelle 1 Cm. weit buchtig unter die Magenschleimhaut fortsetzt. In diese etwas nach rechts von der Fortsetzung der Oesophagusaxe liegende Tasche waren die Sondenspitzen so häufig hineingeglitten. Auch Speisen mögen hier oftmals stecken geblieben sein und nachfolgende Schlingbeschwerden verursacht haben. — Da eine eigentliche Cardiastenose nicht bestand, so ist die Leichtigkeit, mit welcher die Magenentleerung nach oben stattfand, wohl verständlich.

Aehnliche mechanische Verhältnisse liegen in einem von Zahn [1]) mitgetheilten Falle vor, wo neben einem Duodenalgeschwür ein Oesophagusgeschwür bestand, welche beide zu ausgesprochener perniciöser Anämie und endlich durch Blutung zum Tode führten.

Einfache Stenose nach Oesophagusgeschwüren bietet uns der 3. von Quincke aus Bern mitgetheilte Fall. Ein etwa 50jähriger Mann war unter hochgradigen Stenoseerscheinungen im unteren Theile des Oesophagus zu Grunde gegangen. Statt des erwarteten Carcinoms fand sich eine narbige Verengerung von 1 Cm. Umfang, offenbar von einem früher bestandenen Geschwüre der Schleimhaut herrührend, das auch die benachbarte Magenschleimhaut mit betroffen hatte. Diese jedenfalls allmählich entstandene Verengerung hatte im oberhalb liegenden Theile des Oesophagus zu einer so bedeutenden Muskelhypertrophie geführt, dass diese, zusammen mit chronisch katarrhalischer Schwellung der Schleimhaut eine zweite fast ebenso bedeutende Verengerung bedingten.

Freilich können auch Magencarcinome zu Verengerungen an der Cardia führen, Verengerungen, welche in Bezug auf Mechanismus und

---

1) Ulcères simples de l'oesophage et du duodénum. Anémie pernicieuse symptomatique avec globules sanguins rouges à noyaux. Bulletin de la société médicale de la Suisse romane.

Art der Durchgängigkeit oft Eigenthümlichkeiten bieten. Als Beläge dienen folgende Fälle:

II. Der 47jährige Schiffszimmermann Blank war seit August 1882 an Schlingbeschwerden mit Rumination erkrankt. Dazu gesellten sich dann bald Beschwerden von Seiten des Magens.

Bei der Aufnahme ins Hospital am 9. Dec. 1882 klagt der blass und gedunsen aussehende Patient über Appetitlosigkeit, Gefühl von Druck in der Magengegend und tägliches Erbrechen, meist 1/4—1 Stunde nach dem Essen.

Das Abdomen ist weich, nirgends sind Tumoren fühlbar. Der Magen ist nicht vergrössert, nur ein wenig druckempfindlich. Bei der Sondirung des Magens stösst man etwa 45 Cm. hinter den Zahnreihen auf einen Widerstand; derselbe wurde durch die stärksten Sonden nicht beseitigt; Sonden mittlerer und kleinster Stärke glitten zuweilen leicht durch, zu anderen Malen wieder nur mit grosser Mühe. Da das Erbrechen bald aufhörte, der Appetit und die Kräfte sichtlich zunahmen, erfolgte die Entlassung am 4. Januar 1883.

Dem entsprechend wurde die klinische Diagnose auf chronischen Magenkatarrh mit klappenförmiger Stenose der Cardia gestellt. Welcher Art dieselbe sei, dafür fehlte jeder Anhaltspunkt.

Anfang Mai traten von Neuem Schlingbeschwerden auf und eines Tages wird eine grosse Menge schwarzen Blutes per os et anum entleert.

Bei der am 25. Juni 1883 erfolgenden 2. Hospitalaufnahme ist Pat. bis zum Aeussersten abgemagert, der Leib ist kahnförmig, im Epigastrium fühlt man harte Tumoren. 45 Cm. hinter den Zahnreihen bleiben jetzt dicke wie dünne Sonden ohne Unterschied stecken. Weder feste, noch flüssige Speisen können verschluckt werden. Tod am 1. Juli 1883.

Ueber die Diagnose eines Cardiacarcinoms hatten in letzter Zeit keine Zweifel mehr bestanden.

Die Section (Prof. Heller) ergab ein primäres, mit der Leber in grosser Ausdehnung verwachsenes Magencarcinom. Dasselbe hat, von der kleinen Curvatur ausgehend, schon mehr als die Hälfte des sehr engen Magens ergriffen. Die Cardia ist eng, von Krebsmassen vollständig umgeben. Sie bildet einen starren, circa 3 Cm. langen, nur für eine fast 1/2 Cm. dicke Sonde durchgängigen Kanal, der nicht die directe Fortsetzung des Oesophagus bildet, sondern in mässig stumpfem Winkel sich nach vorn links unten wendet (vergl. die nebenstehende Zeichnung). Der Oesophagus erweist sich im oberen Theil normal, erweitert sich nach unten zu allmählich und lässt eine nach unten allmählich sich steigernde Muskelhypertrophie (bis 0,5 Cm. Dicke) erkennen. Der unterste Theil des Oesophagus nahe der Cardia ist durch narbige Verwachsungen scharf nach der kleinen Curvatur verzogen und bildet in der Verlängerung der Oesophagusaxe eine kleine Tasche.

Figur 1.

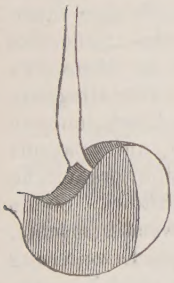

Bemerkenswerth ist in diesem Falle die zur Richtung des Oesophagus in ungewöhnlich scharfem Winkel stehende, zum grössten

Theile von der oberen Magenwand gebildete Cardiastenose. Es erklärt sich das im klinischen Bilde frühzeitig auftretende Symptom einer Cardiastrictur mit Wahrscheinlichkeit so, dass das an der kleinen Curvatur sich entwickelnde Carcinom schon bald den unteren Theil des Oesophagus verzog, so dass die Cardia eine Knickung erfuhr, ohne dass es jedoch schon jetzt zu einer wirklichen carcinomatösen Stenose geführt hätte. Denn alle dicken Sonden fingen sich wegen ihrer Steifigkeit in der Tasche des Oesophagus. Dass mittlere und dünne Sonden sich leichter durchführen liessen, erklärt sich schon aus ihrer grösseren Biegsamkeit. Da aber auch für die Speisen wegen der Knickung der Weg in den Magen behindert war, stauten diese sich im unteren Theile des Oesophagus auf; es führte zu Schlingbeschwerden, zum Erwürgen der Speisen, endlich zur Muskelhypertrophie und Dilatation des Oesophagus. Erst im späteren Stadium der Krankheit bildete sich eine hochgradige carcinomatöse Stenose der Cardia heraus, während die ursprüngliche Knickung der Cardia zur Oesophagusaxe gleichzeitig höhere Grade erreichte. So war es denn schliesslich unmöglich, selbst die dünnsten Sonden in den Magen zu führen.

III. Ein 2. Fall betrifft einen 19jährigen Landmann T . . . . s. Derselbe erkrankte zuerst im Februar 1883 mit Athembeschwerden und Magenschmerzen, für welche ein Grund nicht aufgefunden werden konnte und die sich allmählich verloren.

Im Mai 1883 stellten sich in sehr wechselnder und unregelmässiger Weise Schlingbeschwerden ein, ein Gefühl von Steckenbleiben, auch etwas Druck im Magen. Eine im Juni vorgenommene Sondenuntersuchung des Arztes ergab keine Stenose.

Von Mitte Juli ab wurden die Schlingbeschwerden stärker und constanter und traten besonders bei consistenterer Nahrung auf, was vorher nicht der Fall gewesen sein soll. Auch im August soll noch eine dicke Sonde bis in den Magen gedrungen sein. Patient verlegte das Hinderniss beim Schlucken etwas unterhalb des Kehlkopfes oder in die Mitte des Sternums, viel seltener hinter den Processus xiphoideus. Die Diagnose wurde von verschiedenen Aerzten, wegen des Wechsels der Erscheinungen und der zeitweiligen Unmöglichkeit, die Sonde einzuführen, auf Spasmus oesophagi gestellt; doch konnte schon Ende September eine organische Strictur der Cardia constatirt werden, welche nur eine bleistiftdicke Sonde durchzupassiren gestattete und künstliche Ernährung nothwendig machte.

Dieselbe musste trotz einer allmählich erreichten mässigen Erweiterung der Strictur fortgesetzt werden, da sich das Schlingvermögen nicht besserte. Anfang November zeigte die Sonde beim Herausziehen zuweilen einen üblen Geruch und wurden bräunliche, übelriechende Massen zeitweise durch dieselbe ausgebrochen. Von nun ab stellte sich allmählich die Fähigkeit zu Schlingen wieder her und wurde von weiterem Sondiren Abstand genommen, zumal da man mit der Sonde in einer seitlichen Tasche stecken blieb.

Am 17. November fand ein jedenfalls nicht unbedeutender Bluterguss in den Magen statt, der sich durch das Auftreten eines Schwindelanfalles bei vollkommen ruhiger Bettlage, nachfolgendes bleiches Aussehen und Schwarzfärbung der Stühle manifestirte. In dieser Zeit hatte Patient auch nicht selten ein Schmerzgefühl in der Höhe des Proc. xiph., besonders bei Bewegungen. Mit der Verbesserung des Schlingens hoben sich Kräfte und Ernährung. Obwohl etwas consistentere Nahrung hätte verschluckt werden können, wurde dieselbe aus Vorsicht doch ausschliesslich flüssig gegeben, so dass erst allmählich eine von Neuem eintretende Verengerung bemerkbar wurde, welche durch Sondirung auch mit sehr dünnen Sonden nicht zu passiren war, anscheinend, weil man in einer seitlichen Tasche stecken blieb. Am 15. December 1883 wurde deshalb von Herrn Prof. Esmarch der Magen unter dem linken Rippenbogen in eine Wunde der Bauchwand eingenäht, und nachdem das Schlingen inzwischen sich schon etwas gebessert hatte, am 31. December der Magen selbst eröffnet und von der Fistel aus täglich Nahrung in denselben eingeführt. Trotz dieser in den letzten Wochen nicht sehr mangelhaften Ernährung hatten die Kräfte doch allmählich immer mehr abgenommen. Am 8. Januar Abends stellten sich Leibschmerzen, am 9. Morgens Bewusstlosigkeit und einige Stunden später der Tod ein, wie die Section ergab, durch eine von einer verjauchenden Stelle zwischen Magen und Milz ausgehende Peritonitis.

Bei der **Section** (Prof. Heller) zeigt sich die Speiseröhre in der Mitte ziemlich stark erweitert, mit zahlreichen, theils einzeln, theils gruppenweise stehenden hirsekorn- bis linsengrossen, etwas papillären Warzen besetzt, bis zur Cardia nirgends stenosirt. Dagegen trifft man im Magen ein handtellergrosses, unregelmässig buchtiges Geschwür, dessen wulstig verdickter Rand unmittelbar unter der Cardia als blassgelber, etwas höckeriger Wall in die Speiseröhre hineinragt und das Lumen derselben stark verengt und ventilartig abschliesst. Nur an einer Stelle zeigt dieser Wall eine Unterbrechung, welche durch eine dünne elastische Sonde passirt wird. Der Geschwürsgrund wird zum Theil von blossliegendem Pankreas und linker Nebenniere gebildet. Zwischen Leber und Milz ein kleiner peritonealer Eiterherd, von dem aus die tödtliche Peritonitis erfolgte. Ausserdem fand sich statt der beabsichtigten operativen Magenfistel eine Duodenalfistel. Vielleicht wurde dieselbe dadurch bedingt, dass der ganze Pylorus durch das schrumpfende Carcinom nach links hinübergezogen war und an einer Stelle lag, wo man normalerweise die Magenwand sicher treffen wird.

Bemerkenswerth ist ausser der durch den starren carcinomatösen Geschwürsrand verursachten Cardiastenose das Auftreten des Magencarcinoms bei einem so jungen Individuum. Daraus erklären sich die Zweifel, welche während des Lebens die Diagnose bot. Da sich die anfangs gestellte Diagnose „Spasmus oesophagi“ bald nicht mehr aufrecht erhalten liess, schwankte man zwischen einem Ulcus und einem Carcinom an der Cardia. Gegen ein einfaches Ulcus sprach allerdings der im November auftretende üble Geruch der Sonden und das Erbrechen bräunlicher, übelriechender Massen, doch liess sich gegen ein Carcinom ausser dem Alter des Patienten die

Zunahme der Kräfte und der Ernährung mit der Verbesserung des Schlingens geltend machen. Erst die Gastrotomie beseitigte jeden Zweifel, da man von der Operationswunde aus das Carcinom mittelst des Fingers abtasten konnte.

Auf ganz andere Weise kam ein Verschluss der Cardia in folgendem Falle zu Stande:

IV. Der 47jährige Vogt Voss, früher stets gesund, erkrankte im Oct. 1882 an Magenbeschwerden, die sich in Völle des Leibes und der Magengegend, Appetitlosigkeit, zeitweiligem Erbrechen und Unregelmässigkeiten des Stuhlganges kund gaben. Die Körperkräfte nahmen zusehends ab; er war häufig bettlägerig und konnte in den letzten 6 Wochen seinen Dienst nicht mehr versehen. Seit 14 Tagen wurde eine Auftreibung des Leibes beobachtet.

Status praesens am 2. April 1883:

Kräftig gebauter, doch magerer, bleicher Mann.

Brustorgane normal. Milz scheinbar etwas vergrössert. Der Leib durch Gase stark aufgetrieben, deshalb der Magen schwer abzugrenzen.

Patient geniesst nur ausserordentlich wenig, da sofort nach dem Essen das Gefühl von Völle in der Magengegend sich bis zum Unerträglichen steigert. Dabei kein Erbrechen.

In der linken Supraclaviculargegend fühlt man eine mässig grosse indurirte Lymphdrüse.

In den nächsten Tagen, wo der Meteorismus unter dem Gebrauche von Abführmitteln schwindet, lässt sich ein nicht unbedeutender freier Flüssigkeitserguss in der Bauchhöhle nachweisen. Derselbe nimmt so rasch zu und erreicht bald einen so hohen Grad, dass schon am 5. Mai die Punction des Ascites vollführt werden muss. Nach Entleerung von 5000 Ccm. Flüssigkeit fühlt man um den Nabel eine mit der Bauchwand zusammenhängende, handtellergrosse, brettharte, etwas höckerige Geschwulst, von welcher sich ein ebenso harter Strang nach dem linken Hypochondrium hinzieht. Der Magen lässt sich percussorisch nicht abgrenzen. Bei der Untersuchung per rectum fühlt man vom linken Prostatalappen nach der Linea innominata sich einen harten Strang hinziehen. Die Diagnose wurde auf carcinomatöse Peritonitis gestellt, wahrscheinlich ausgehend von einem primären Magencarcinom.

Unter zunehmender Schwäche und subnormalen Temperaturen erfolgte der Exitus letalis am 18. Mai.

Bei der Section (Prof. Heller) finden wir den Magen mit dem Quercolon und an einer Stelle beide fest mit der vorderen Bauchwand verwachsen. Der Magen ist grösstentheils enorm ausgedehnt und enthält eine grosse Menge (fast 2 Liter) eines dicken braunen Breies.

Am Pylorus ein carcinomatöses Geschwür, welches diesen und 5 Cm. davon den Magen scharf einschnürt. Die Stenose an der letzten Stelle ist für einen Finger, die am Pylorus etwa für eine 1 Cm. dicke Sonde durchgängig. Pylorus mit seiner Umgebung fest verwachsen.

Ausserdem finden sich Ascites und secundäre Krebsknoten in der Leber, dem Bauchfell, der Pleura und der Speiseröhre. Die Milz ist nicht vergrössert.

Zu beachten ist in diesem Falle von Magencarcinom mit enormer Erweiterung des Magens das gänzliche Fehlen des Erbrechens. Durch diesen Ausfall des Erbrechens, zugleich aber auch durch den Ascites wurde das Bild des Magencarcinoms ganz verdeckt. Auch später, als nach der Punction der Abdominaltumor auftrat, konnte die Diagnose wohl auf Carcinom des Peritoneums gestellt werden, das Bestehen des Magencarcinoms dagegen blieb immer nur eine Vermuthung. Eine Erklärung gibt uns die Section. Es hatte sich durch die doppelte Stenose des Pylorus eine bedeutende Ektasie des Magens entwickelt. Durch den bestehenden Ascites nun wurde Zwerchfell und Magen in die Höhe gedrängt. Weil aber der carcinomatöse Pylorus mit seiner Umgebung verwachsen war und die durch eingelagerte Krebsknoten und chronische Entzündung starre kleine Curvatur dem Zuge nicht folgen konnte, so blieb auch die Cardia fixirt; um so mehr aber wurde der Fundus hinaufgedrängt.

Figur 2.

Durch dieses Missverhältniss bildete sich an der Cardia eine Art Klappenmechanismus, wie er unter physiologischen Verhältnissen etwa an der Mündung der Ureteren in die Blase gebildet wird. Derselbe liess zwar Speisen und Sonden vom Oesophagus her in den Magen gelangen, gestattete andererseits aber nicht, dass Mageninhalt nach oben entleert wurde. Eine Verstärkung des einmal bestehenden Verschlusses wurde durch das infolge der Pylorusstenose bedingte beständige Gefülltsein des ektasirten Magens und den dadurch bewirkten inneren Druck gegeben. Dadurch legte sich die linke Hälfte der Speiseröhre noch fester gegen die durch das starre Carcinom der kleinen Curvatur fixirte rechte Speiseröhrenwandung und machte ein Passiren des Mageninhaltes durch die Cardia unmöglich. Jede Contraction oder Compression des Magens, wie beim Brechact, musste also auch den Klappenverschluss nur steigern. Dem entsprechend hatte Patient bis ans Ende immer gut schlucken können, hatte aber während seines ganzen Aufenthaltes im Hospital nicht ein einziges Mal erbrochen, während ein unerträgliches Gefühl der Spannung und des Vollseins in der Magengegend, besonders nach dem Essen ihm qualvolle Stunden bereitete.

Der stark gefüllte Magen hatte auch die Vergrösserung der Milz vorgetäuscht.

Eine andere Art der Stenose, welche theils wegen ihres selte-

nen Vorkommens, theils wegen Mangel an bestimmten, der Krankheit eigenthümlichen Symptomen leicht zu Irrthum Anlass geben kann, ist eine einfache Muskelhypertrophie im unteren Theile des Oesophagus. Das Vorkommen dieser meist als Folge chronischer Katarrhe angesehenen Muskelhypertrophie wird von einigen Autoren gänzlich bezweifelt. Einen dahin gehörigen Fall beobachtete Herr Prof. Quincke in der Privatpraxis.

V. Herr Th., ca. 60 Jahre alt, welcher stets gesund und kräftig gewesen war, namentlich stets einen guten Magen gehabt hatte, erkrankte im Laufe des Jahres 1882 an Störungen der Stuhlentleerung, als deren Ursache sich schliesslich ein stricturirendes Carcinom des Rectums herausstellte. Durch Diät und Abführmittel, unter Zuhülfenahme von Klystieren konnte der Stuhlgang indess geregelt werden und war bei ziemlich gutem Appetit und Verdauung die Abnahme der Kräfte eine nur langsame. In dieser Zeit, December 1882, behauptete Patient zuweilen (nicht immer) ein Hinderniss im unteren Theile des Oesophagus zu fühlen, das indessen niemals das Schlucken, auch von festen Speisen, wirklich verhindert, oder zu Regurgitation Veranlassung gegeben hatte. Im Januar 1883 stellte sich Singultus ein, der wiederholt sehr heftig war und Tage lang andauerte. Auch nach dem Auftreten des Singultus wurde noch öfters über das erwähnte Gefühl eines Hindernisses geklagt, später nicht mehr (vielleicht weil Patient immer mehr flüssige Nahrung zu sich nahm). Unter allmählicher Abnahme der Kräfte erfolgte der Tod am 10. März 1883.

Im Sectionsbefund war neben dem ausgedehnten Cylinderepithel-Carcinom des Rectums, welches Metastasen in der Ferne nirgends gemacht hatte, bemerkenswerth eine Verengerung des Oesophagus durch Hypertrophie seiner Wandung in dem unteren Theile, in einer Länge von etwa 8—10 Cm. Die Verengerung war so erheblich, dass man mit dem Finger nicht eindringen konnte. Oberhalb derselben war der Oesophagus erweitert.

Leider ging das Präparat verloren, so dass über den mikroskopischen Befund nichts gesagt werden kann, doch sprach das makroskopische Aussehen entschieden für einfache Muskelhypertrophie der Wandung; und es dürfte dieser Fall als ein Beispiel jener seltenen und vielfach bezweifelten, selbständigen Stenosen durch Muskelhypertrophie angesehen werden, wie sie unter anderen von Baillie[1]) beschrieben sind. Ob die Hochgradigkeit und Langwierigkeit des Singultus mit dieser jedenfalls schon längere Zeit vorhanden gewesenen Veränderung in irgend einem Zusammenhang gestanden hat, muss dahin gestellt bleiben.

Eine äusserst seltene Stenose des Oesophagus, von der uns die Literatur nur eine kleine Anzahl von Fällen liefert, ist die durch Obturation mittelst im Oesophagus selbst wurzelnder gestielter

1) Series of engravings. p. 54.

Gewüchse, sogenannter Speiseröhrenpolypen. Die Mehrzahl dieser Geschwülste muss man den Fibromen zurechnen. Bisweilen nun sind die Schlingbeschwerden selbst bei umfänglichen Polypen höchst geringfügig, wie im folgenden Falle:

VI. Eine 43jährige Arbeiterfrau Kraak war 5 Wochen lang, bis zu ihrem Tode im November 1883, in der medicinischen Klinik zu Kiel im letzten Stadium der Schrumpfniere behandelt worden.

Bei der **Section** (Prof. Heller) fand sich, ausser einem Einriss des Arcus aortae, einem ausgedehnten Aneurysma dissecans der Aorta descendens und anderen weniger interessanten Befunden, ein Myom der Cardia. Dasselbe, von gelblicher Farbe und der Grösse einer grossen Wallnuss, umfasst das untere Ende des Oesophagus eben oberhalb der Cardia hufeisenförmig und streckt nach unten hin ein Horn aus, welches an der Cardia mit einer kirschkerngrossen Spitze in den Magen hineinragt und hier von einer dünnen Schleimhautschicht überzogen ist. Durch die Geschwulst war das Oesophaguslumen bedeutend eingeengt.

Ob Patientin während ihres Lebens Stenoseerscheinungen oder andere auf diesen Tumor bezügliche Beschwerden gehabt hat, lässt sich nicht eruiren.

Während ihres Hospitalaufenthaltes hatte die Geschwulst jedenfalls keine erheblichen Erscheinungen verursacht. Allerdings ist zu berücksichtigen, dass Patientin wegen ihrer schweren Nephritis ausschliesslich dünnflüssige Nahrung erhielt, und dass andererseits wegen des meist getrübten Sensoriums etwa vorhandene Beschwerden nicht geäussert, oder doch durch andere, weit grössere Beschwerden in den Hintergrund gedrängt wurden. Die makroskopisch gestellte Diagnose Myom wurde durch mikroskopische Untersuchung bestätigt.

Ein anderes Mal wiederum ruft der Polyp weit heftigere Deglutitionsbeschwerden hervor:

VII. Der 38jährige Müller Hansohm kam Anfang Januar 1882 ambulant zur Behandlung wegen Magenbeschwerden, die seit Ende 1881 bestanden hatten und auf einen chronischen Magen-Darmkatarrh schliessen liessen. Ende Januar 1882 gesellten sich Schlingbeschwerden, Aufstossen, langsames Hinabgleiten der Speisen im Oesophagus, Rückenschmerzen und Abmagerung hinzu. Eine Anfang März vorgenommene Sondirung ergab etwa 42 Cm. hinter den Zahnreihen ein geringes Hinderniss für eine mässig grosse Schwammsonde.

Ende Mai 1882, bis wohin die Beschwerden allmählich zugenommen hatten, wurde mittelst Schwammsonde ein etwa haselnussgrosser schwammiger Gewebsfetzen aus dem Oesophagus herausbefördert, welcher sich mikroskopisch als Papillom erwies. Nach vorübergehender Besserung im Juni traten Ende Juli die Schlingbeschwerden heftiger denn je auf; es besteht jetzt oft gänzliches Unvermögen, feste Speisen zu verschlucken. Eine in dieser Zeit eingeführte Sonde trifft in gleicher Tiefe ein Hinderniss, besonders beim Herausziehen, wobei abermals ein bohnengrosses Papillom herausbefördert wird. Ein 3. Stück wurde mittelst Sonde Mitte September

gelöst. Patient bekommt Anfang October häufiges Erbrechen, wird anämisch, die schon seit Juli bestehenden Diarrhöen nehmen zu; vorübergehend lassen sich selbst dünne Sonden nicht in den Magen führen. Seit dem 10. November 1882, wo eine vorgeschrittene Phthise der rechten Lunge constatirt wurde, entzog sich Patient der weiteren Behandlung. Nach Mittheilung eines Arztes soll Patient Ende November, nachdem Auswurf und Diarrhöen fötide geworden waren, zu Grunde gegangen sein. Leider wurde die Section nicht gestattet.

Meinem hochverehrten Lehrer, Herrn Prof. Dr. Quincke, spreche ich für die bereitwillige Ueberlassung des Materials und für die gütige Unterstützung bei Anfertigung dieser Arbeit meinen innigsten Dank aus.

THESEN.

1. Im untern Theile des Oesophagus kommen dem runden Magengeschwüre ähnliche Geschwüre vor.
2. Zur Desinfection der Nasenschleimhaut bei Ozaena eignen sich am besten Antiseptica in Pulverform, vor Allem die Borsäure.
3. Beim Typhus abdominalis ist der alleinigen Anwendung der Kaltwasserbehandlung eine individualisirende Antipyrese vorzuziehen.

VITA.

Ich, Heinrich Christian Reher, wurde geboren am 7. August 1856 zu Segeberg. Bis Ostern 1872 besuchte ich die höhere Bürgerschule meiner Vaterstadt, dann das Gymnasium zu Flensburg, wo ich Michaelis 1877 das Zeugniss der Reife erhielt. Ich studirte in Tübingen, Leipzig, Kiel. Das Tentamen physicum bestand ich Michaelis 1879, die medicinische Staatsprüfung am 24. Juni 1882, das medicinische Doctorexamen am 3. Juli 1882. Von August 1882 bis April 1883 war ich Assistent des Mutterhaus-Hospitals, von dort an Assistent der medicinischen Klinik zu Kiel. Der Militärpflicht genügte ich vom 1. October 1880 bis 1. Mai 1881 mit der Waffe, vom 1. October 1882 bis 1. Mai 1883 als einjährig-freiwilliger Arzt.